

Sténoses Sévères des Abords Brachio-Basiliques avant Superficialisation

Quelle Stratégie Adopter avant
Superficialisation?



Nous prenons soin de vous

HÔPITAL PRIVÉ
D'ANTONY

Docteur Stéphane Kovarsky

CLINIQUE
INTERNATIONALE
DU PARC
MONCEAU 

Que Faire ?

- Sévère : aspect morphologique ou conséquences hémodynamiques
- Ne Rien Faire
- Traiter la Sténose sans Superficialiser
- Superficialiser sans Traiter la Sténose
- Traiter la sténose lors de la superficialisation



Nous prenons soin de vous

HÔPITAL PRIVÉ
D'ANTONY

Docteur Stéphane Kovarsky

CLINIQUE
INTERNATIONALE
DU PARC
MONCEAU

Abord Brachio Basilique

- Cascardo 1970 – Dagher 1976
- Stratégie
 - Abord de 2^{ème} Intention
 - Radio-Céphalique Anté Brachial
 - Radio-Céphalique Brachial
 - 1^{ère} Intention : Sujet Agé et Diabétique
- Faisabilité : 95%
- Perméabilité à un An 72%



Nous prenons soin de vous

HÔPITAL PRIVÉ
D'ANTONY

Docteur Stéphane Kovarsky

CLINIQUE
INTERNATIONALE
DU PARC
MONCEAU

Abord Brachio Basilique

- Superficialisation Obligatoire
 - 4à 8 semaines ou en un temps
 - Transposition
 - Elévation
 - Lipectomie
- Bilan Pré opératoire
 - Clinique
 - Echo-Doppler
 - Phlébographique
- Détecter les anomalies de l'artère, de la veine et du drainage profond



Nous prenons soin de vous

HÔPITAL PRIVÉ
D'ANTONY

Docteur Stéphane Kovarsky

CLINIQUE
INTERNATIONALE
DU PARC
MONCEAU

Sténose Brachio Basilique

- Mise en évidence lors du Bilan Pré Superficialisation
 - 4 à 6 semaines
 - Clinique et Echo-doppler
- 1^{er} cause de perte de Accès Vasculaire
- Sténose
 - Axe Artériel Donneur
 - Anastomotique ou juxta Anastomotique
 - Veineuse Intermédiaire
 - Zone de Superficialisation
 - Drainage Veineux profond



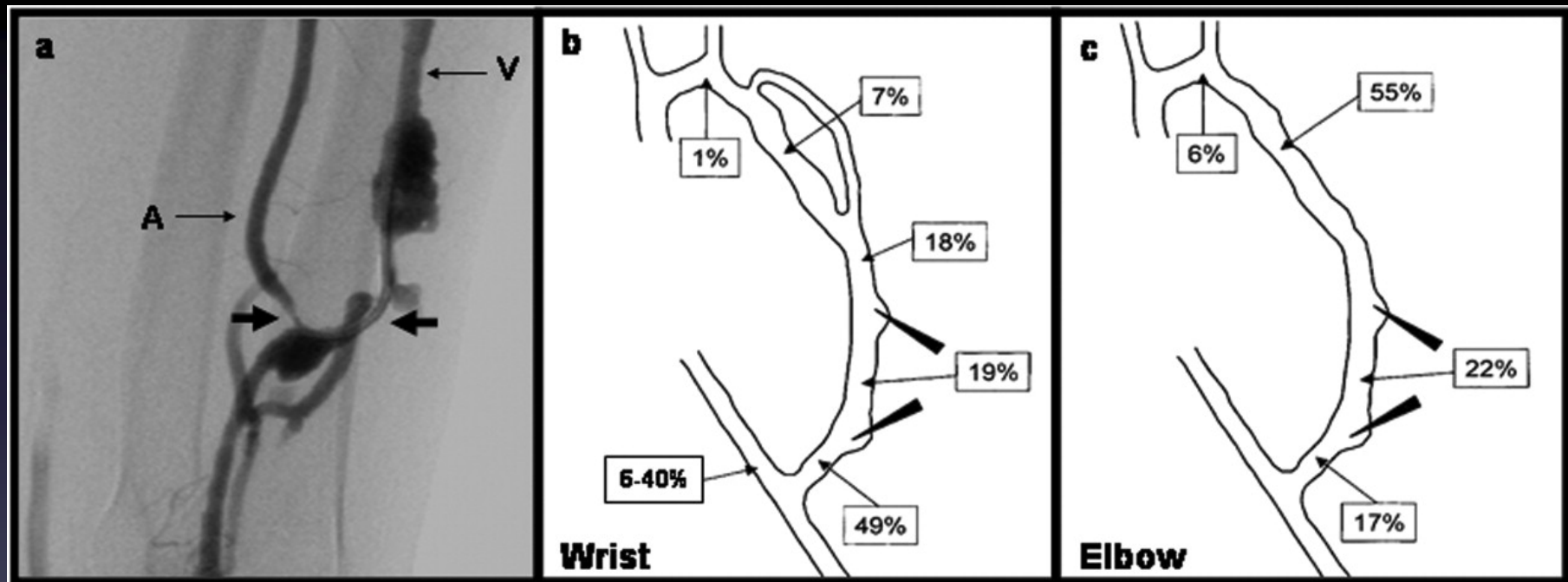
Nous prenons soin de vous

HÔPITAL PRIVÉ
D'ANTONY

Docteur Stéphane Kovarsky

CLINIQUE
INTERNATIONALE
DU PARC
MONCEAU

Sténose Brachio Basilique



Nous prenons soin de vous

HÔPITAL PRIVÉ
D'ANTONY

Docteur Stéphane Kovarsky

Prabir Roy-Chaudhury et al. JASN 2006;17:1112-1127

CLINIQUE
INTERNATIONALE
DU PARC
MONCEAU

Sténose Juxta Anastomotique

- La plus fréquente avant superficialisation
- Faute Technique
 - Sténose anastomotique
 - Twist
 - Hématome post Opératoire
 - Traumatisme chirurgical (Fibrose post opératoire, traumatisme veineux ou artériel, dissection extensive,..)
- Ponction Itératives



Nous prenons soin de vous

HÔPITAL PRIVÉ

D'ANTONY

Prabir Roy-Chaudhury et al. JASN 2006;17:1112-1127

Docteur Stéphane Kovarsky



Sténoses Juxta Anastomotique

Angioplastie Trans Luminale

- Technique de Référence
- Perméabilité 1aire : 65 à 83 %
- Perméabilité 2 aire : 86 à 96%
- Taux de Rupture : 15%
- Anastomose > 6 semaines
- C.I. Stent sur Zone de Flexion
- Sous Dilaté 4 à 6 mm



Nous prenons soin de vous

HÔPITAL PRIVÉ
D'ANTONY

Prabir Roy-Chaudhury et al. JASN 2006;17:1112-1127

Docteur Stéphane Kovarsky

CLINIQUE
INTERNATIONALE
DU PARC
MONCEAU

Sténoses Juxta Anastomotique Angioplastie Trans Luminale

- Pré Superficialisation Précoce
 - Risque Hémorragique
 - Sténose secondaire
- Pré Superficialisation Tardive
 - Difficultés de la Dissection Chirurgicale
- Per Superficialisation



Nous prenons soin de vous

HÔPITAL PRIVÉ

D'ANTONY

Prabir Roy-Chaudhury et al. JASN 2006;17:1112-1127

Docteur Stéphane Kovarsky

CLINIQUE
INTERNATIONALE
DU PARC
MONCEAU

Sténoses Juxta Anastomotique Chirurgie

- Réimplantation
 - Réduire la longueur de l'Abord Vasculaire
 - Dissection de l'Anastomose
- Resection anastomose
- Patch (Veineux, Prothétique)
- Interposition (Veineuse ou Prothétique)



Nous prenons soin de vous



HÔPITAL PRIVÉ


D'ANTONY

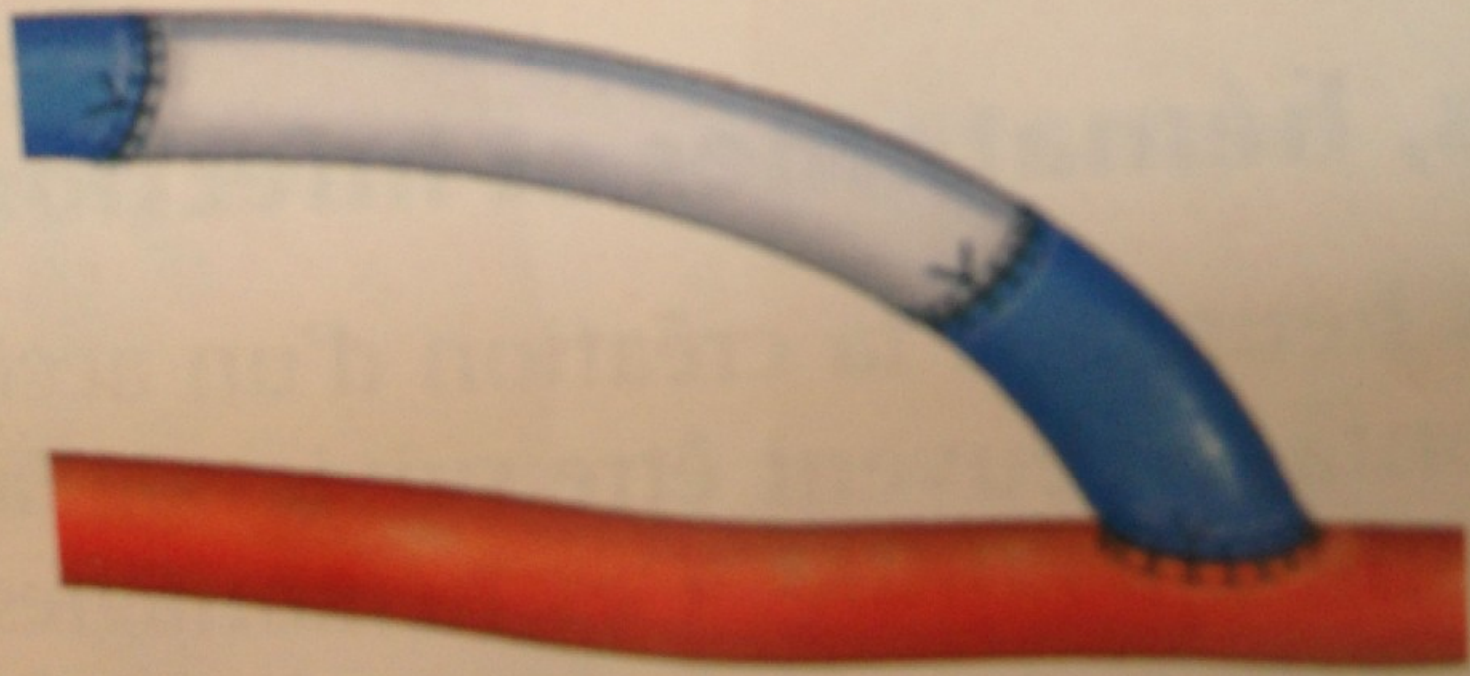

Prabir Roy-Chaudhury et al. JASN 2006;17:1112-1127

Docteur Stéphane Kovarsky

CLINIQUE
INTERNATIONALE
DU PARC
MONCEAU







Sténoses Juxta Anastomotique

Indication

- Sténose > 50% + Élément Clinique ou Hémodynamique
- Défaut de Maturation
- Protège de l'Hyperdébit et du Syndrome Ischémique
- Réalisée lors de la superficialisation



Nous prenons soin de vous

HÔPITAL PRIVÉ
D'ANTONY

Prabir Roy-Chaudhury et al. JASN 2006;17:1112-1127

Docteur Stéphane Kovarsky

CLINIQUE
INTERNATIONALE
DU PARC
MONCEAU

Autres Localisations

- Axe Artériel Donneur
- Veineuse intermédiaire
 - Jeu Valvulaire
 - Twist
 - Dissection extensive de la veine
- Drainage profond
- Sténoses Multiples



Nous prenons soin de vous

HÔPITAL PRIVÉ

D'ANTONY

Prabir Roy-Chaudhury et al. JASN 2006;17:1112-1127

Docteur Stéphane Kovarsky

CLINIQUE
INTERNATIONALE
DU PARC
MONCEAU

Conclusion

- Toutes les Sténoses ne sont pas à traiter
- Juxta-Anastomotique ou Twist Veineux Intermédiaire
 - Chirurgie
 - Superficialisation Simultanée
- Autres Cas
 - Angioplastie
 - Superficialisation retardée



Nous prenons soin de vous

HÔPITAL PRIVÉ

D'ANTONY

Prabir Roy-Chaudhury et al. JASN 2006;17:1112-1127

Docteur Stéphane Kovarsky

CLINIQUE
INTERNATIONALE
DU PARC
MONCEAU