

Création des Abords Vasculaires

Examens pre-création intérêts et limites

JY Bosc

AIDER Santé – Fondation Charles MION
AIDER Santé Formation Montpellier



26ème Cours Congrès SFAV Aix en Provence 1– 3 juin 2023

FAV ... presque toujours mieux...

**Fistule artério-veineuse "native" distale
Membre supérieur non dominant**

**Inadéquation entre le nombre de patients en attente
d'une transplantation rénale et les greffons
disponibles**

Survie du greffon rénal limitée

Raréfaction du capital vasculaire

FAV ... toujours pathologiques

Fistule artério-veineuse acquise ou congénitale est toujours pathologique

Fistule s'inscrit dans un schéma thérapeutique (AV d'hémodialyse)

Compromis

Toujours un retentissement hémodynamique local et général.

Examens avant création FAV

Optimiser l'utilisation du capital vasculaire pour le

PROTEGER

Aider au choix du type d'abord vasculaire pour qu'il soit fonctionnel au moment de la prise en charge en HD, pérenne durant le parcours du patient en HD, avec une comorbidité minimisée

Minimiser la toxicité loco-régionale et générale de l'abord vasculaire pour maintenir l'autonomie et la qualité de vie du patient

Recommandations

Prise en charge en hémodialyse

**Accès vasculaire NATIF
autant que possible**

**Quand DFG 15 – 20 ml/mn/1.73 m²
Plus tôt**

**Si rapidement progressif
Perte > 10 ml/mn /an**

Recommandations

Patients HD & IRC stades 3 à 5

**Protection du capital vasculaire
Artériel & veineux central & périphérique**

Recommandations

Cartographie ultrasonique

**Patients hauts risques d'échec
de maturation de l'accès vasculaire**

**Patients âgés, femmes, enfants, obésité,
pathologies vasculaires périphériques, coronaropathie, diabète sucré
Traumatismes vasculaires (accidents, cathétérismes artériels PIC et MID
line, ponctions répétées)
ATCD...**

Cartographie Pré opératoire

Bilan ultrasonique artériel et veineux

COMPLEMENTAIRE de

EXAMEN CLINIQUE
ATCD & FDR

ATCD & FDR vasculaires

- Sensibiliser l'examen vasculaire ultrasonique
- Eviter de diminuer l'autonomie et la qualité de vie du patient

Cartographie Pré opératoire

Bilan ultrasonique artériel et veineux

EXPLOITER au mieux les sites natifs
PRESERVER le **CAPITAL VASCULAIRE**

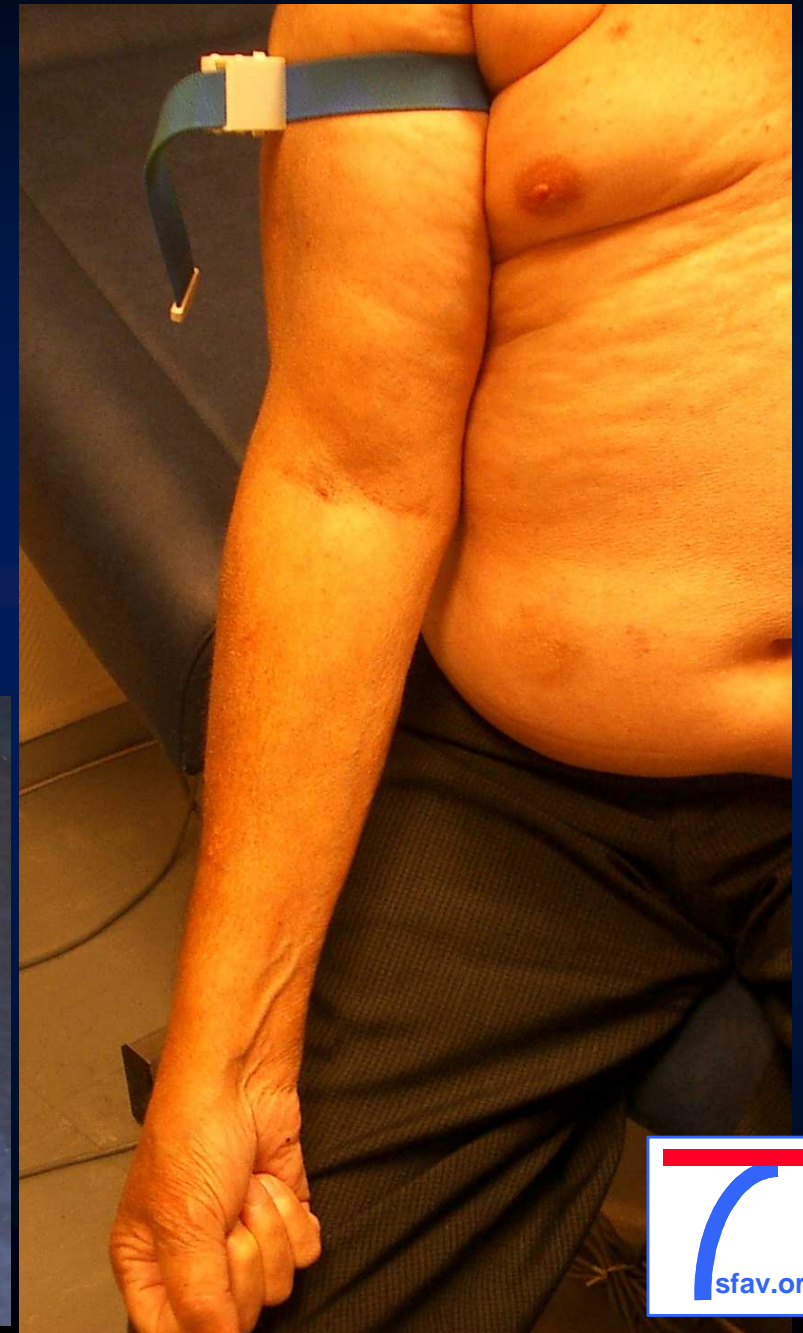Capital veineux superficiel limité...

Guideline 6.10



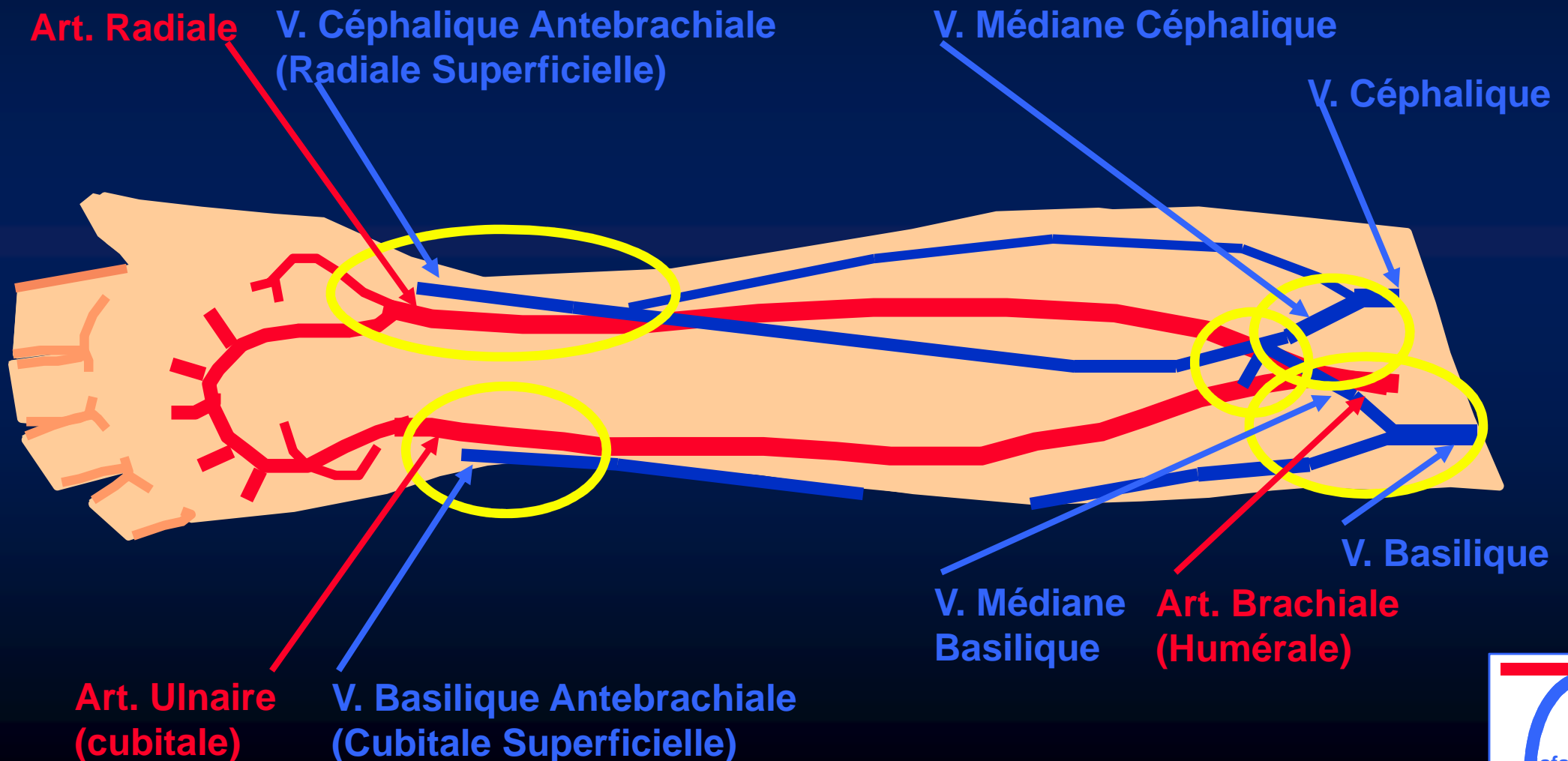
Examen Echographie-Doppler

Mêmes conditions que pour l'examen clinique
Torse nu
Température ambiante chaude
($> 24^{\circ}\text{C}$)
TA aux 2 bras
position assise sans & avec garrot
VASODILATATION MAXIMALE



Cartographie veineuse

Renseignements précis et exhaustifs sur le capital veineux sites anastomotiques, drainage veineux libre



Cartographie veineuse

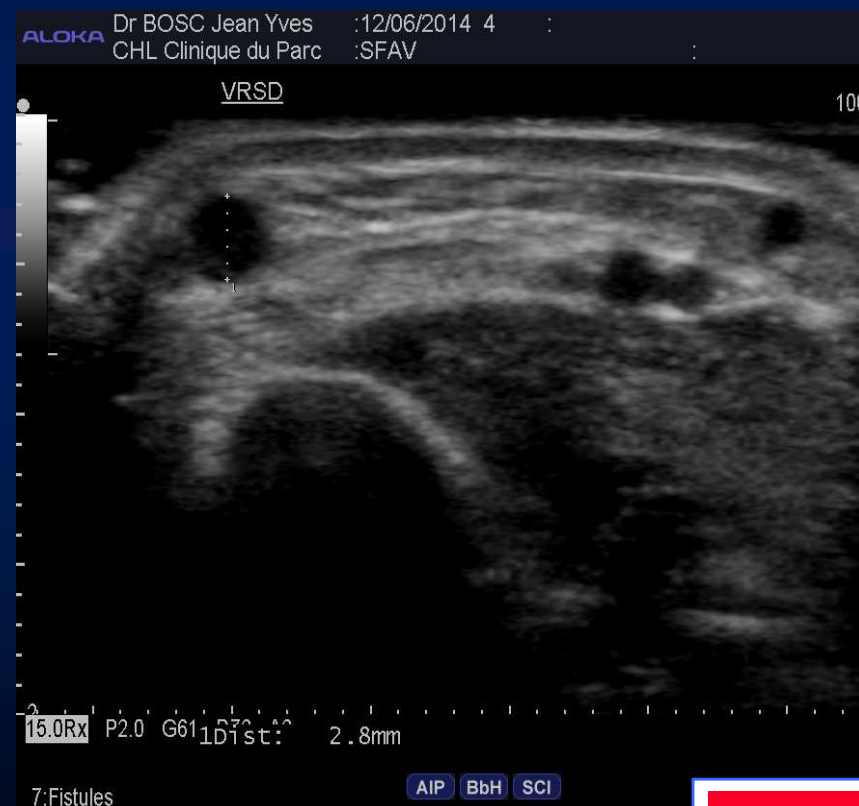Etude mode B et Doppler du réseau veineux

→ Etat veineux profond (Calibre interne, perméabilité, variantes anatomiques)

→ Etat veineux superficiel
(perméabilité, collatéralité, calibre interne,
distance des structures vasculaires au
niveau des sites anastomotiques)

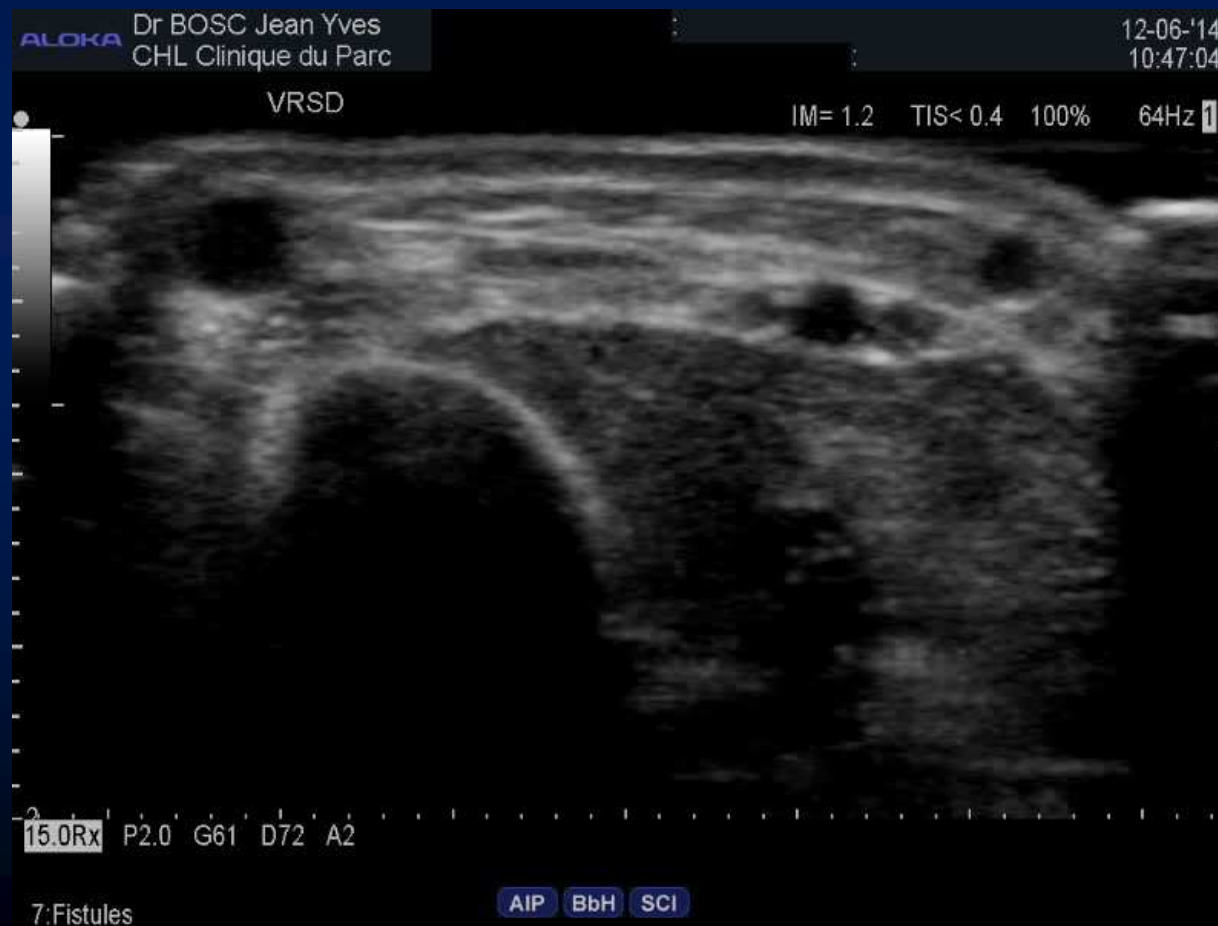Attention <2 mm (type Brescia Cimino,
type percutanée)

Guideline 7.5



Cartographie veineuse

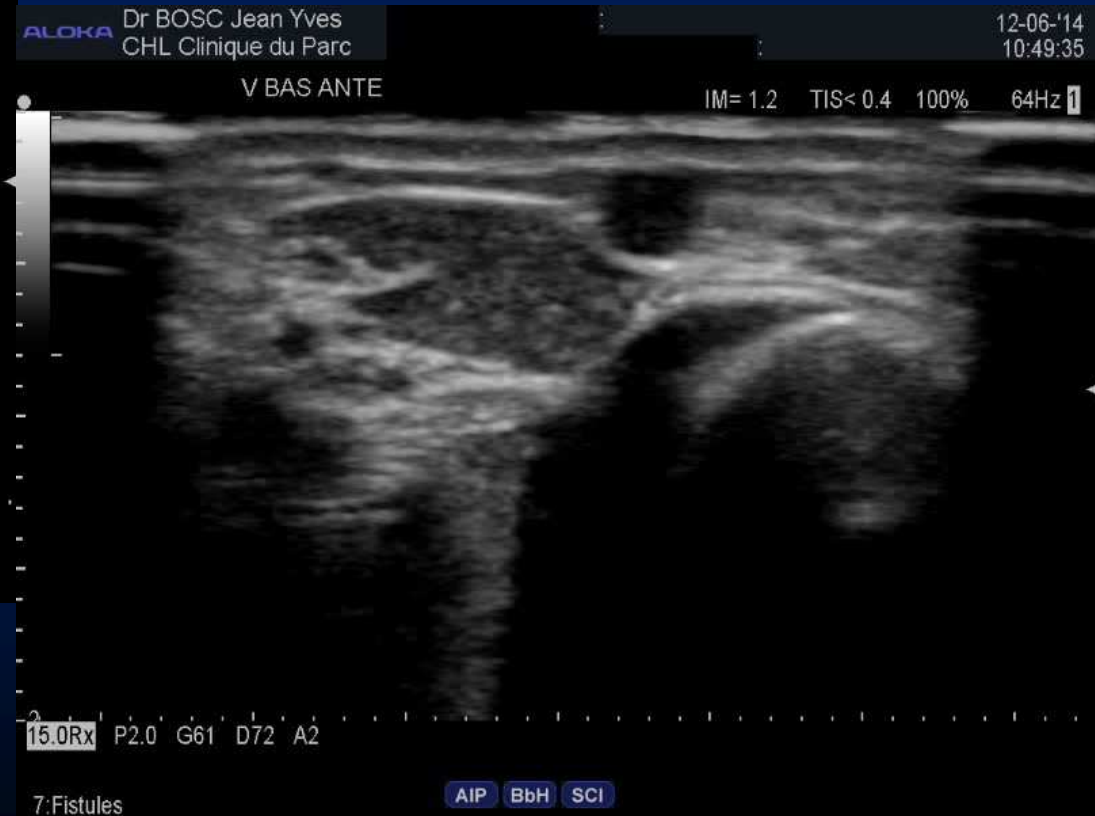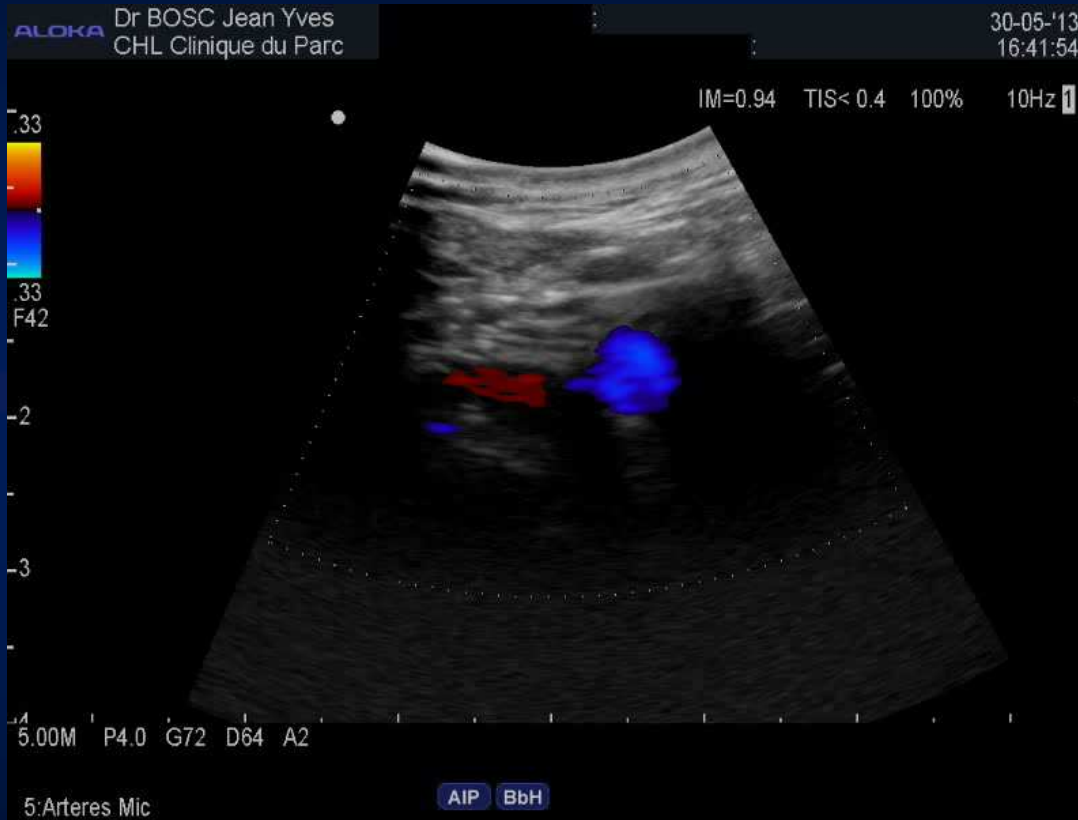Etude mode B et en doppler du réseau veineux
Etat veineux superficiel (,Distensibilité, Drainage)



Cartographie veineuse

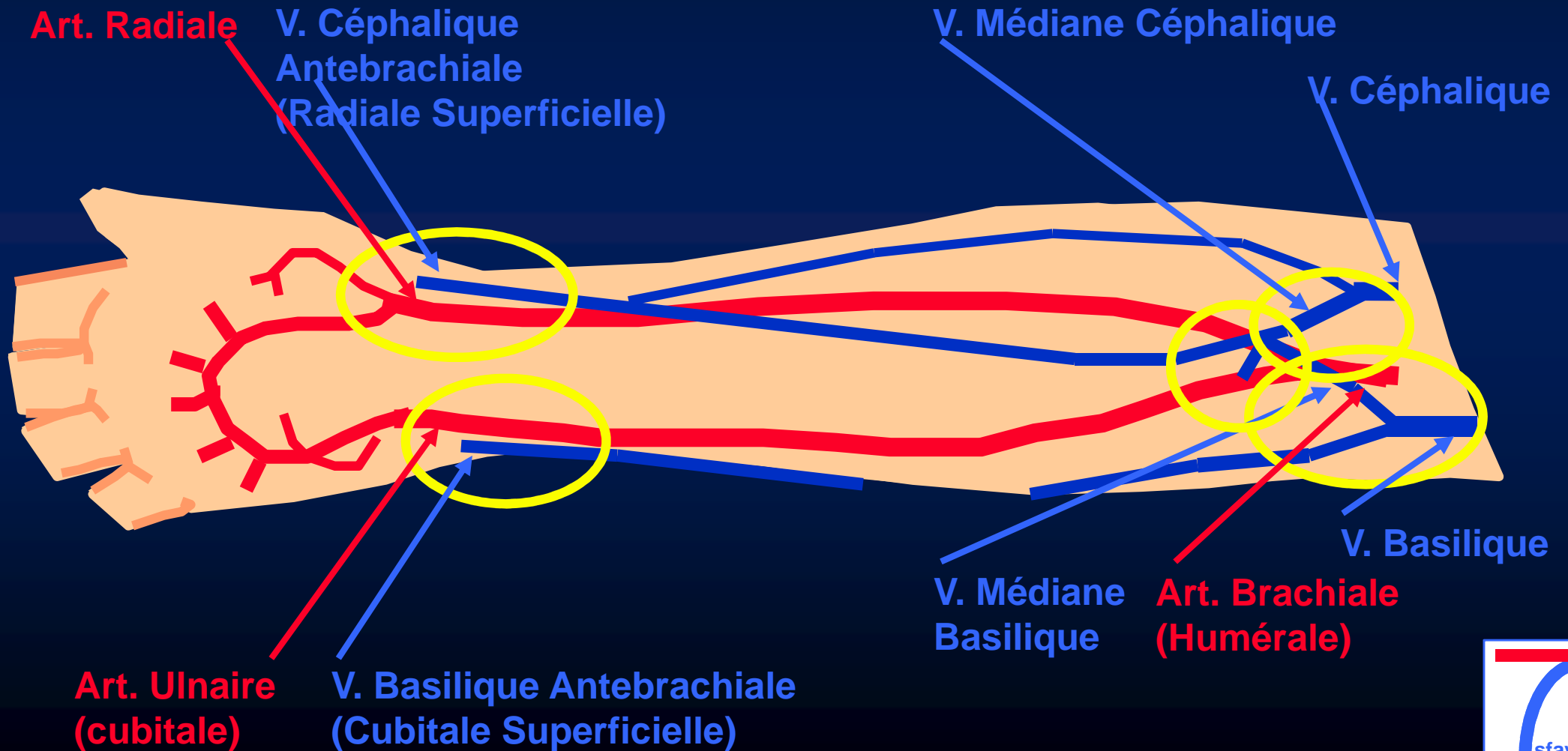
Etude mode B et en doppler du réseau veineux

Etat veineux superficiel (perméabilité ... drainage jusqu'à la crosse!!)



Cartographie artérielle

Renseignements précis et exhaustifs sur le réseau artériel sites anastomotiques, vascularisation distale



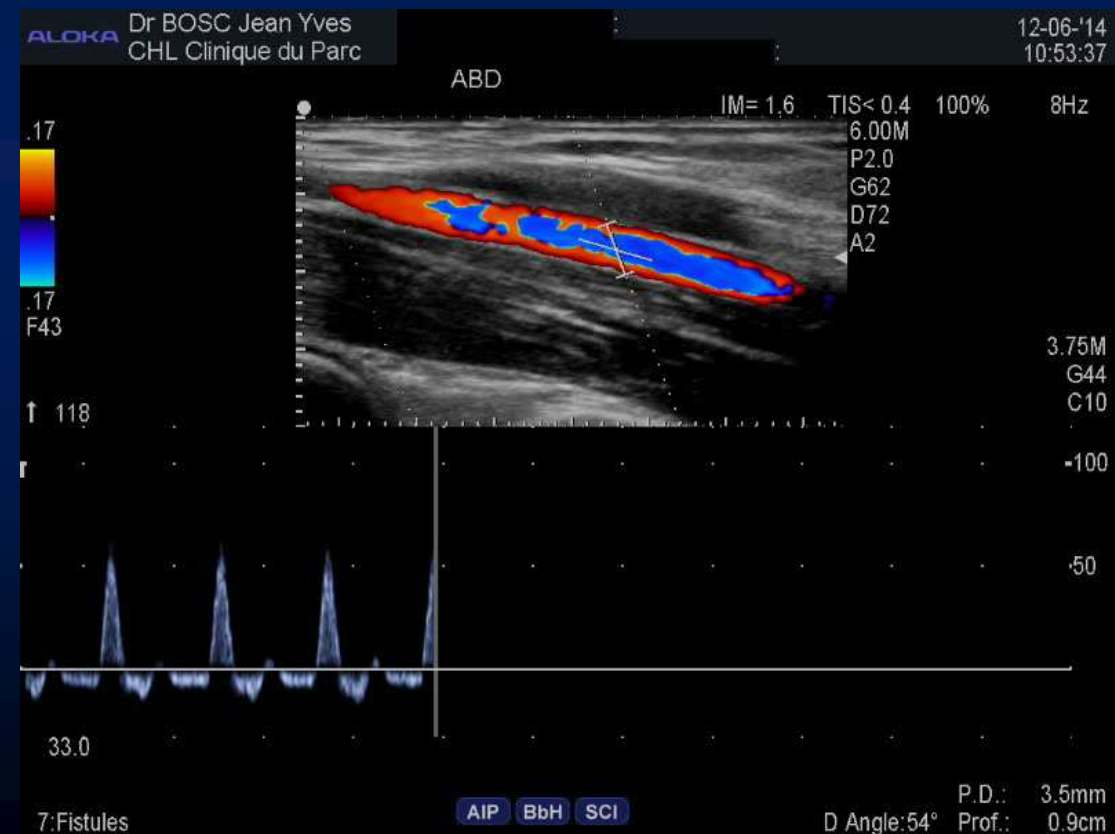
Cartographie artérielle

Etude mode B et en doppler pulsé/couleur/énergie du réseau artériel

→ Etat artériel anatomique (perméabilité, calibre interne au niveau des sites anastomotiques, aspect des parois variantes anatomiques)

Division haute de l'artère brachiale (9 à 14%)

→ Etat artériel hémodynamique (étude spectrale)

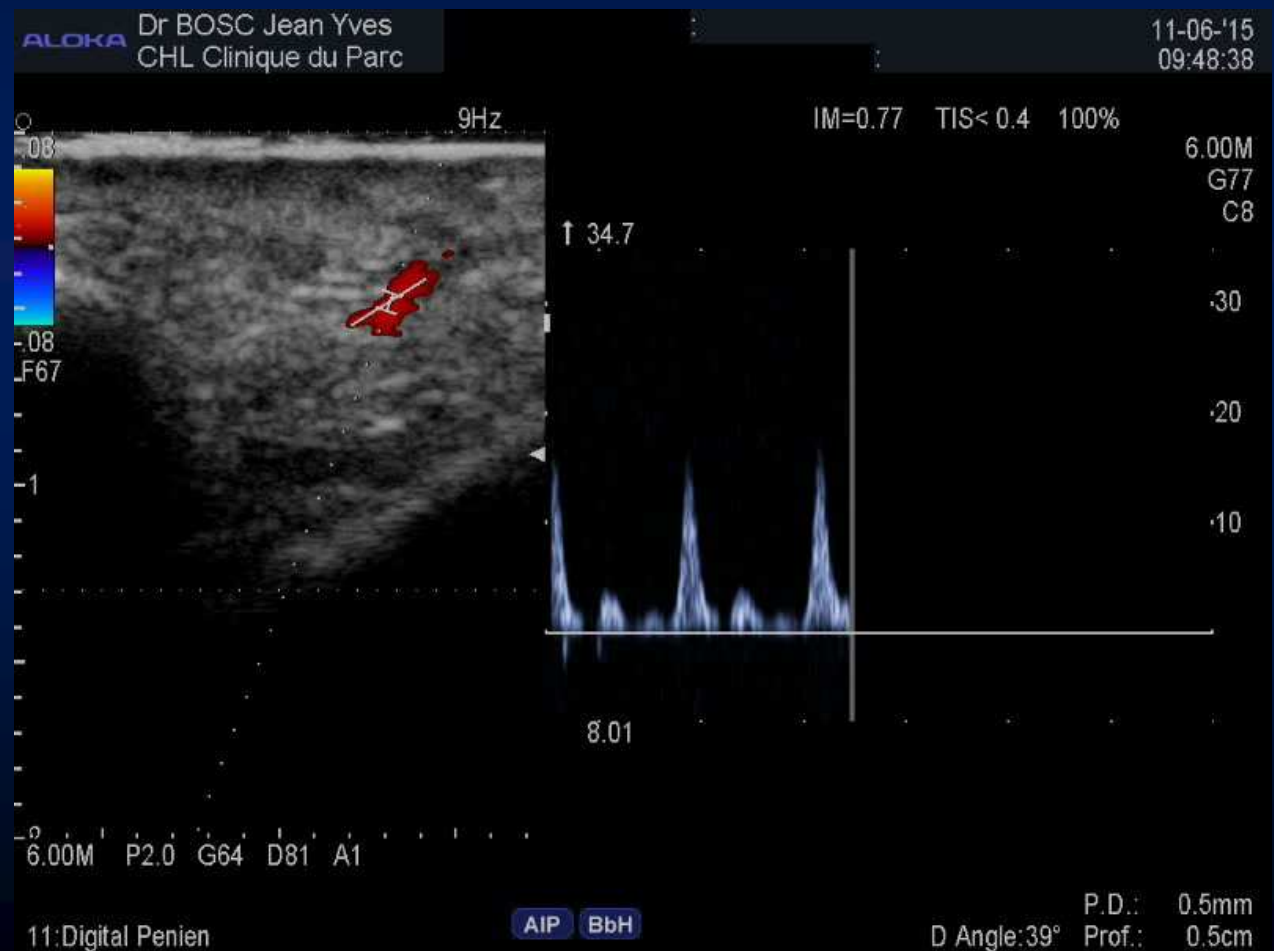


Cartographie artérielle

Etude mode B et en doppler pulsé du réseau artériel

→ Etat artériel hémodynamique (amplitude des flux, aspect spectral, fonctionnalité des arcades palmaires)

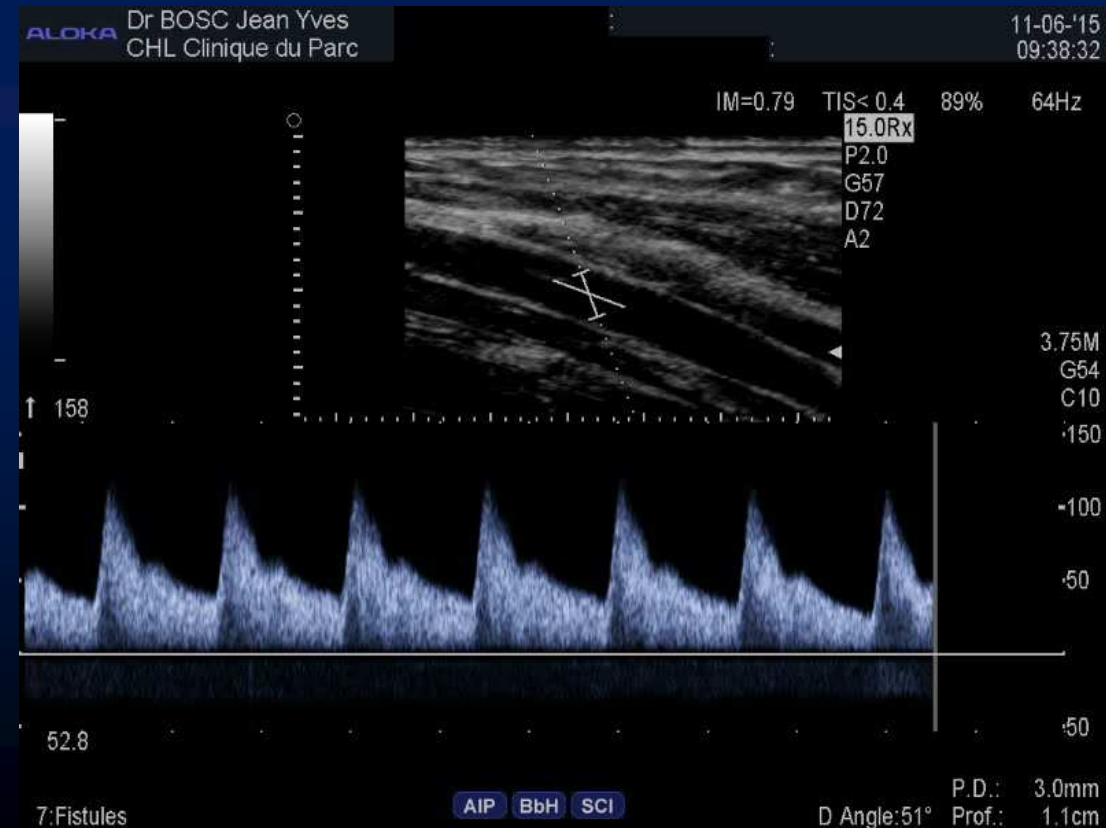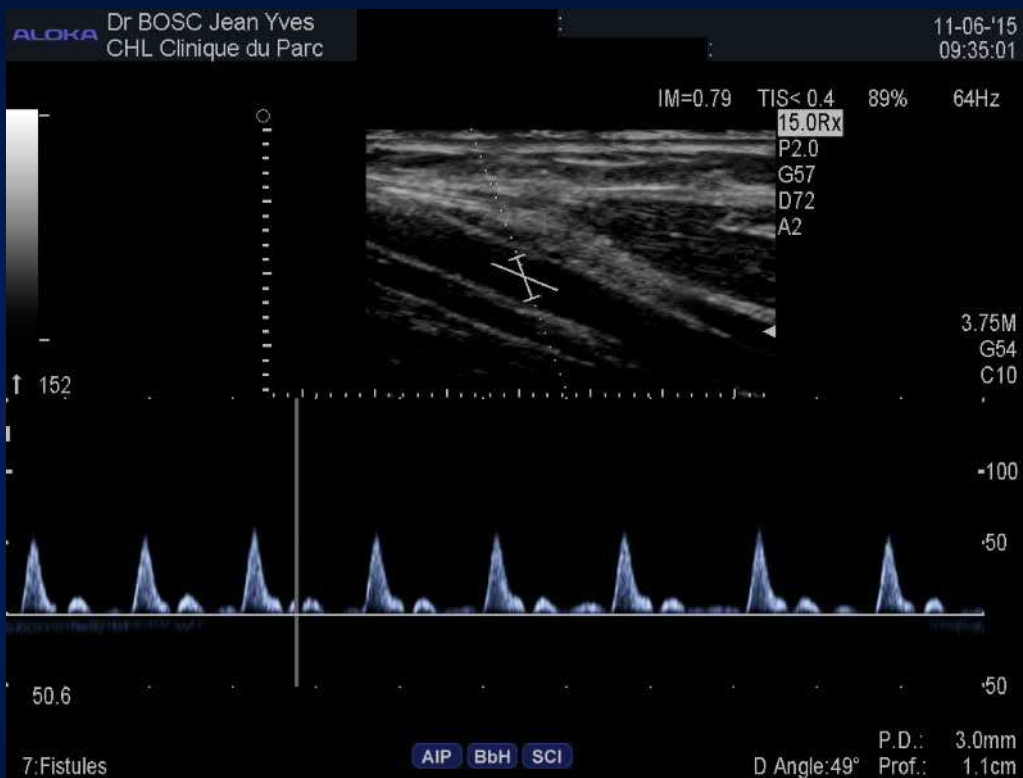
Etude au doppler pulsé du réseau artériel avec manœuvre hémodynamique de compression des axes artériels distaux



Cartographie artérielle

→ Etat artériel hémodynamique (potentiel vasodilatateur)

Débit artériel brachial avant et après manœuvre d'hyperhémie



SCHEMA

Conclure clairement

sur la possibilité d'un accès natif

sur le niveau d'anastomose et les structures vasculaires

sur l'existence d'un drainage veineux libre

sur la vascularisation artérielle distale

sur les différents temps opératoires prévisibles (superficialisation.. transposition)

Docteur Jean-Yves BOSCH 2395 10003238748
Néphrologue Tél 06 80 93 27 76

AIDER - Christophe J. MEROLIZE, Hôpital Lapeyronnie
191 avenue du Docteur G. Cloué, 34095 MONTPELLIER cedex 5

Bilan pré création d'accès vasculaire

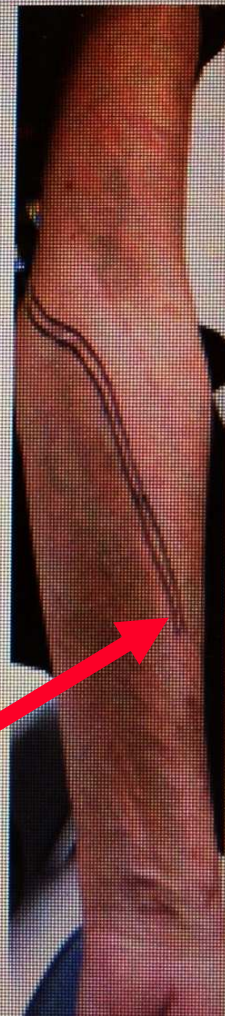Nom: LAURES Prénom: André né(e) le: 16/10/1950 date: 05/03/2013

droitier X gaucher Médecin: Dr PECHER Mathieu

ATCD & Fact. Risque : FAV radio-radiale G (21/01/2013 Dr ROUVIERE Philippe;
Tx rénale (03/07/1986)

Calibre interne (ø) / longueur (long) ou profondeur (prof)

Droit		Gauche	
		Art sous clavère	V sous clavère
		Art axillaire	V axillaire
			V humérale
		1,3 mm	V céphalique 4 mm
		5 mm, longueur 12 cm	V basilique 7 mm, longueur 10 cm
		5 mm	Art brachiale 6,5 mm
		3 mm	V méd. céphalique 1,5 mm
		3 mm	V méd. Basilique 4,9 mm
			V com. postérieure
		2,8 mm	Art radiale 5 mm
		3,8 mm	V radiale sup. 5 mm
		fonctionnelle	Art cubitale fonctionnelle
			V cubitale



CONCLUSION:

Accès vasculaire natif possible au niveau du 1/3 moyen de l'avant-bras gauche avec la veine radiale superficielle (5 mm) & l'artère radiale gauche (4 mm).

Drainage veineux superficiel libre au pli du coude via la veine médiane basilique.

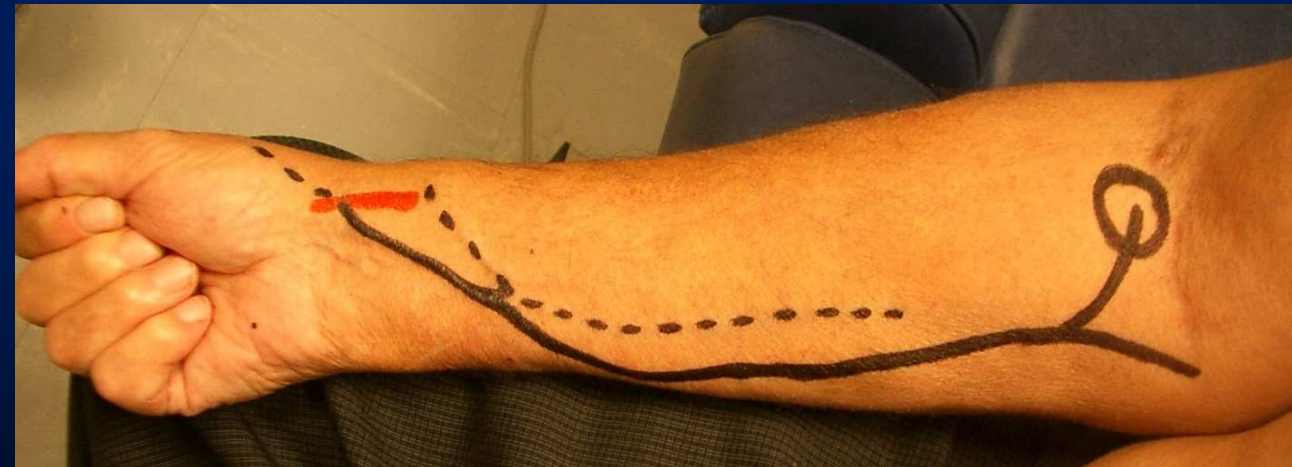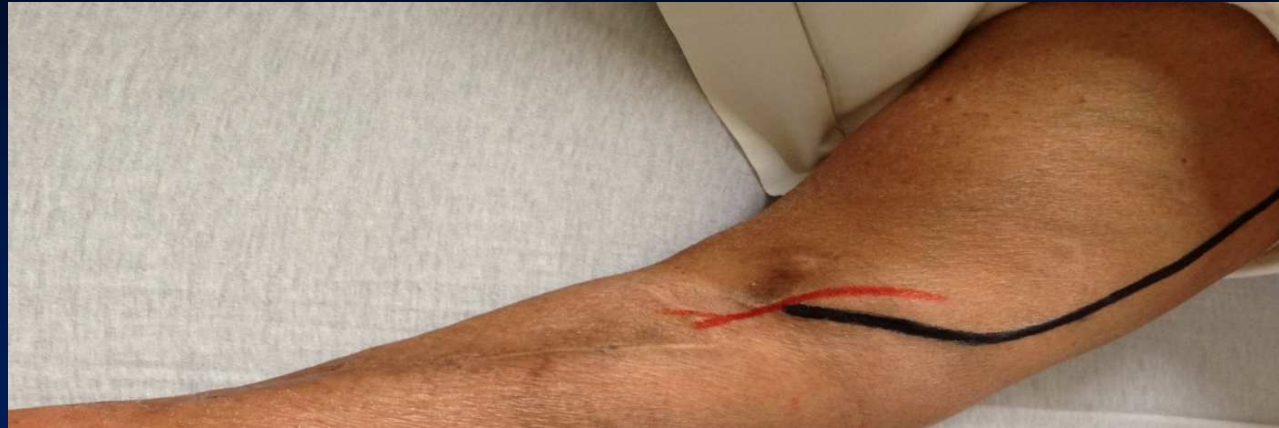Axes artériels radial & ulnaire gauches fonctionnels.

Marquage cutané

Toujours utile

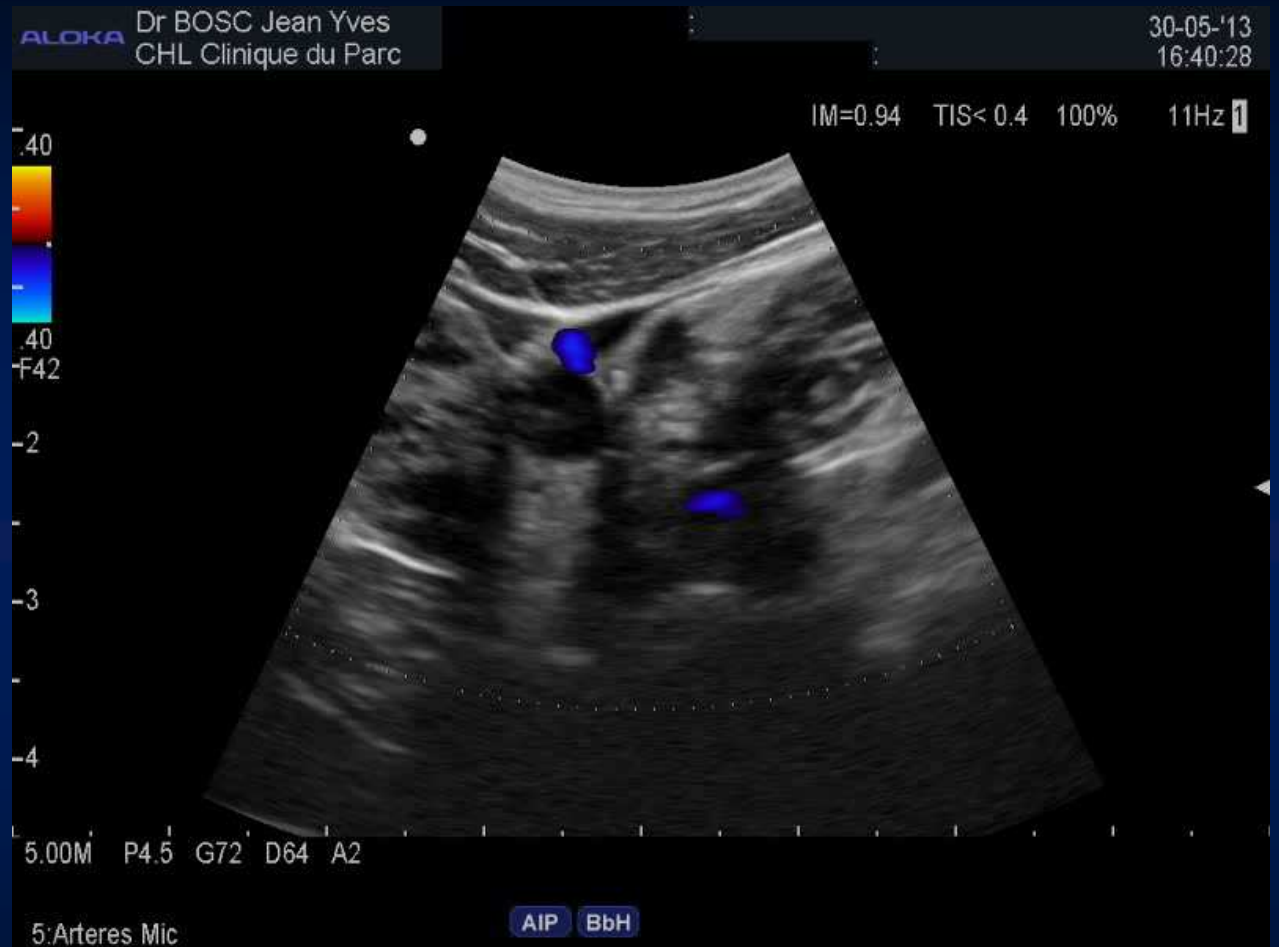**codifié avec l'équipe
radio-chirurgicale**

**correspondant à la
cartographie**



Visualiser les veines centrales si ATCD de KT

TVBC...



Limites des ultrasons

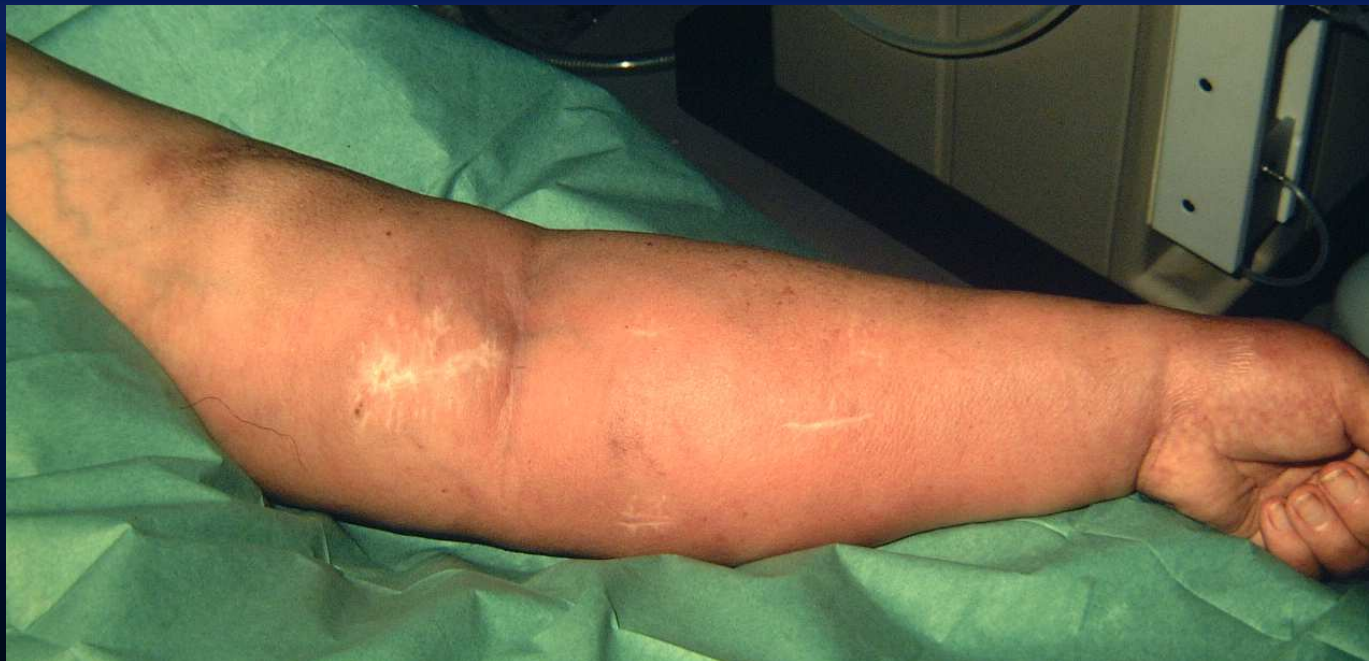KDOQI EBPG

ATCD & FDR vasculaires

- Œdème du membre supérieur

Sténose post Cathétérismes veineux centraux (Kt jugulaires, sous-claviers, fémoraux) et autres (Pace Maker, CIP)

Thrombose veineuse proximale



Phébographie

technique numérisée
produits de contraste iodés ou CO₂

KDIGO

- Produits contrastes iodés (dès stade 3a)
- Eviter les produits hyperosmolaires (niveau 1B)
- Dose la plus faible
- Arrêt des produits nephrotoxiques pendant et apres l'examen (1C)
- Perfusion serum sale avant et apres l'examen (1A)
- DFG 48 à 96 h après l'examen (1C)

Minimiser la toxicité loco-régionale

création d'un accès vasculaire artériovoineux de dialyse



Perturbations circulatoires distales



Patient à RISQUES



Décompensation perfusion tissulaire



complication ischémique tissulaire

PREVENTION

Bilan vasculaire avant création d'un abord vasculaire périphérique

ATCD & FDR

population à risques

PA aux 2 bras

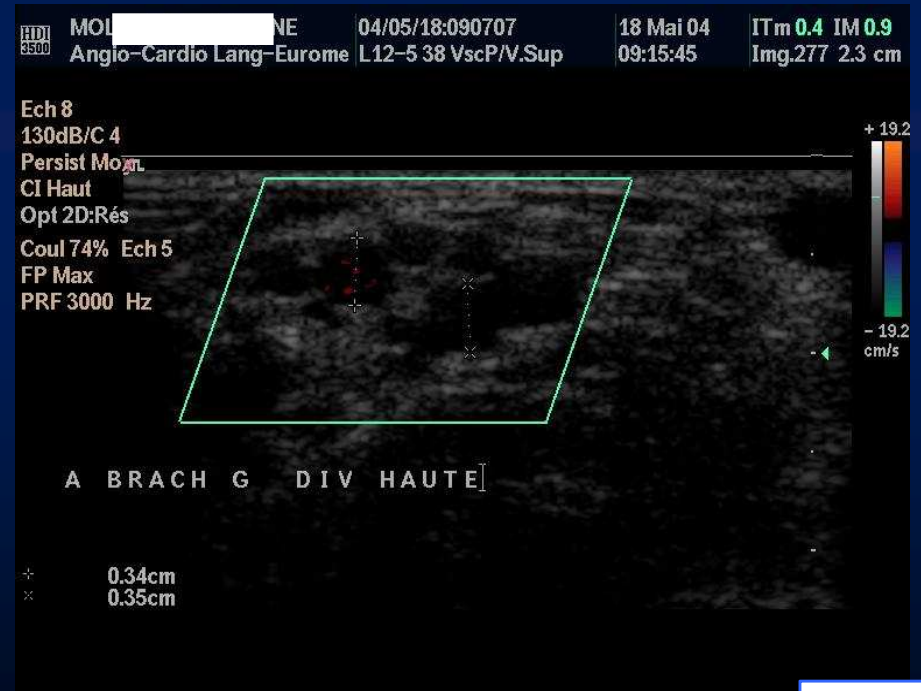pression digitale, IBM, TCPO2

Etat artériel anatomique

(variantes anatomiques)

division haute de l'artère brachiale

(9 à 14%)



Guidelines 2.1 & 18.1

PREVENIR ischémie tissulaire / FAV

Stade 2 & 3 .. DETECTER !!!

Sténose artérielle proximale ... ANISOTENSION

Axe artériel distal unique fonctionnel

Pression digitale

(< 40 mm Hg P critique
ouverture des artérioles)

sensibilité 100%

spécificité 87%

SysToe

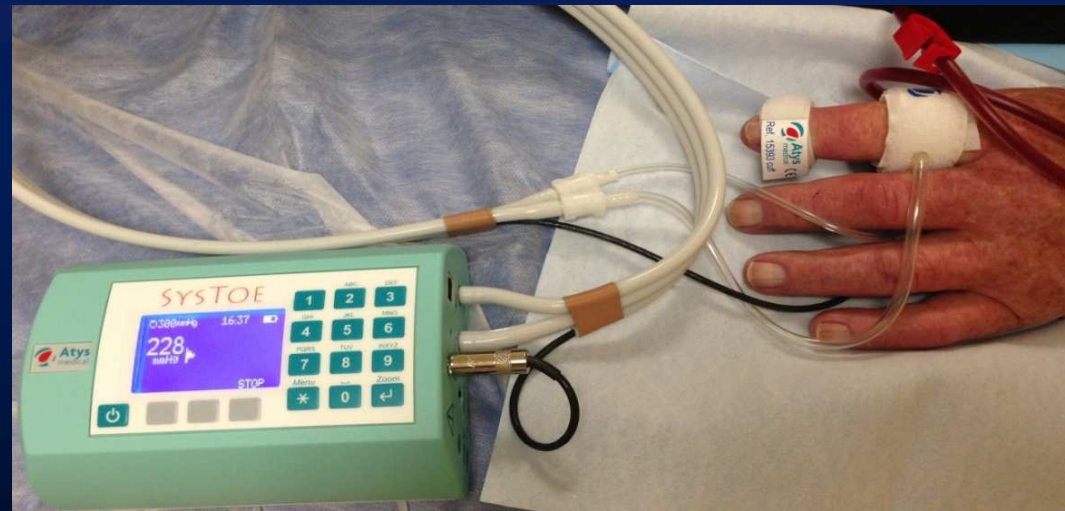Laser Doppler

Photoplethysmographie

(Lazarides MK. J Am Coll Surg 1998

Schanzer A. Vasc Med 2006

Goff CD. Ann Vasc Surg 2000)



Adéquation du choix de l'accès

- Perte d'autonomie

Décompensation Insuffisance cardiaque

Aggravation acrosyndrome ou artériopathie

Recommandations

préparer le patient à la dialyse
DFG < 15 ml/mn/1.73m

**Accès vasculaire NATIF
autant que possible**

fonctionnel au plus tard

au stade ~~IV~~ V